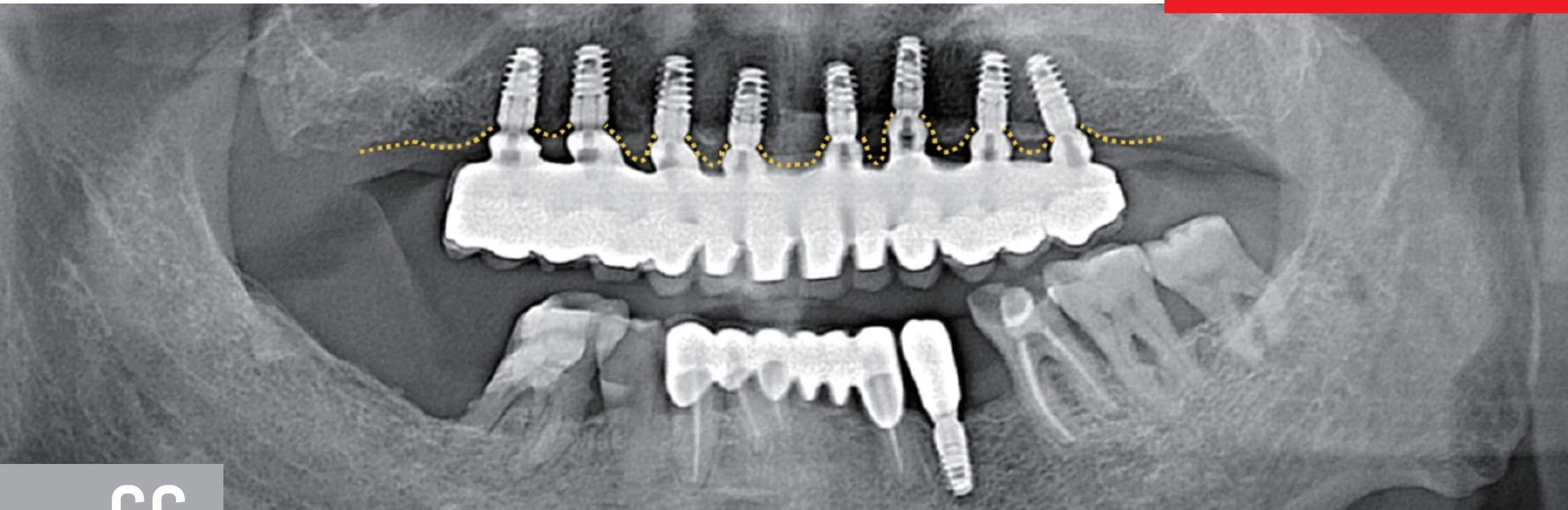

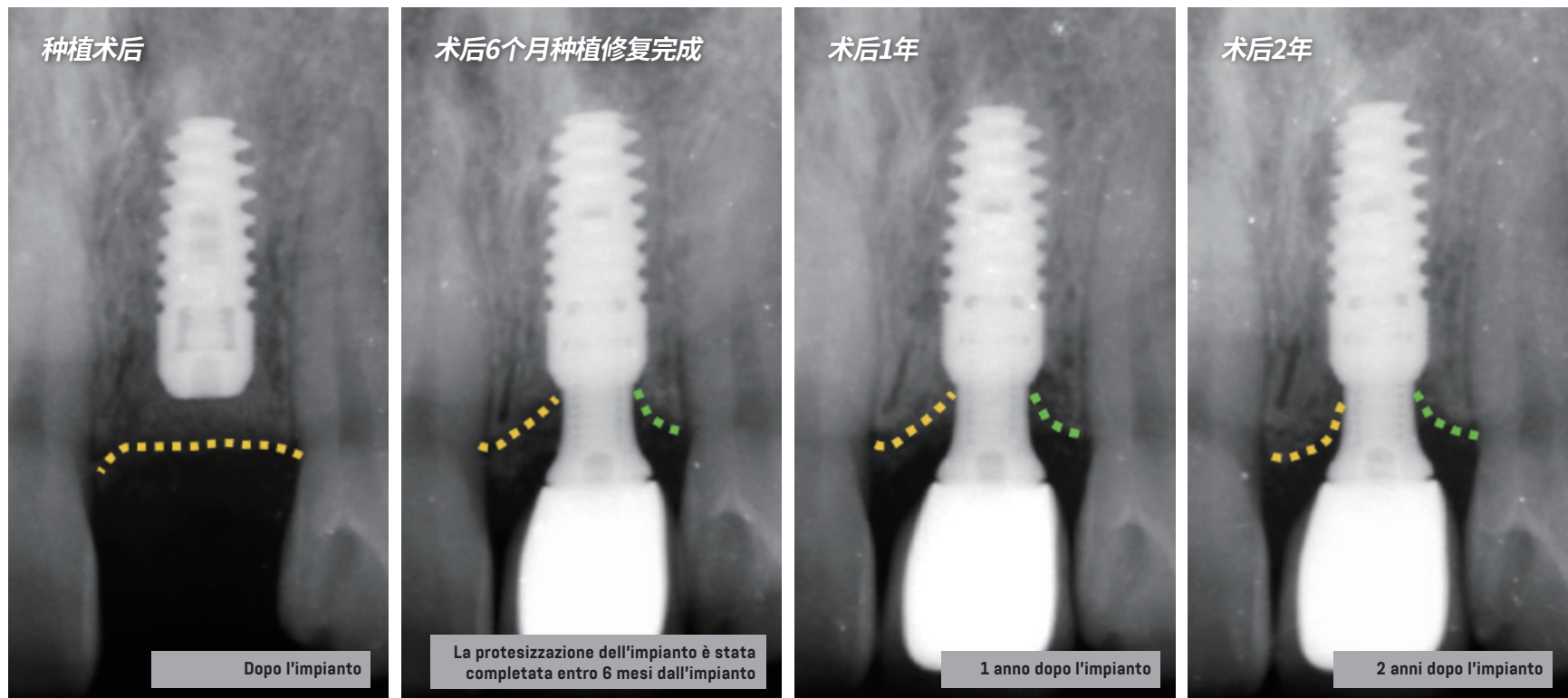
CC

# CLINICAL CASE

## MONITORAGGIO DELL'EFFETTO DELLA STABILITÀ OSSEA

Dottor Peng Dong, esperto di impianti dentali del Peking University International Hospital e presidente della Beijing Heduo Stomatological Clinic Co., Ltd

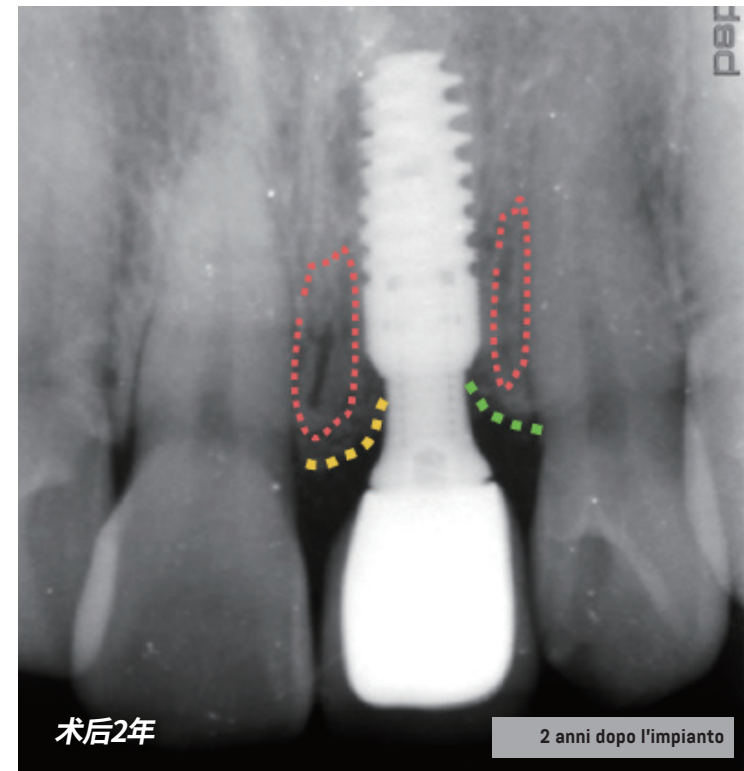
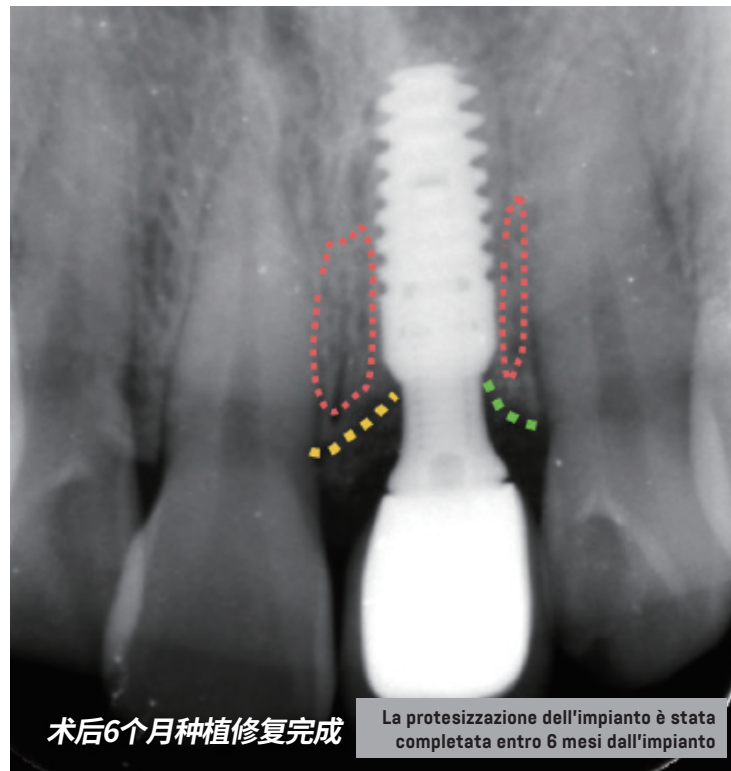
# MONITORAGGIO A 2 ANNI DEL CASO DI UN SINGOLO DENTE ANTERIORE SUPERIORE



**RISULTATO 1:** Nel monitoraggio continuo a 2 anni dall'impianto, l'altezza ossea dell'impianto nell'area prossimale centrale ha mostrato un aumento progressivo.

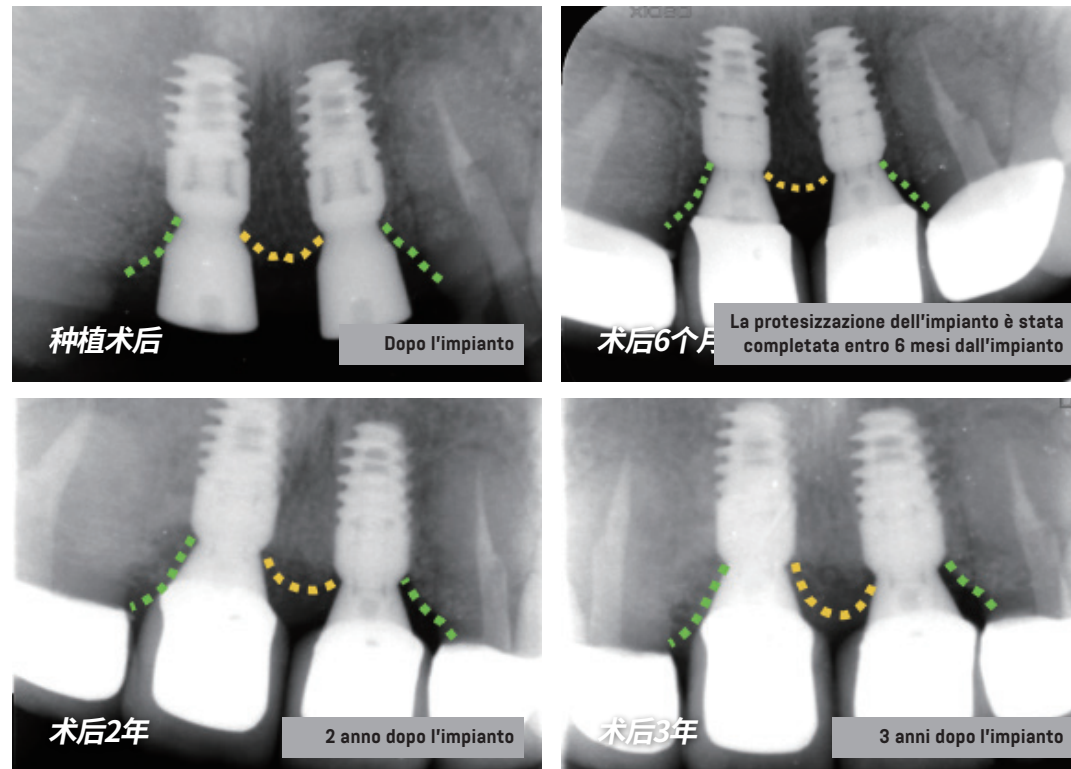
**RISULTATO 2:** Nel monitoraggio continuo a 2 anni dall'impianto, l'altezza ossea dell'impianto nell'area distale centrale è rimasta stabile.

# MONITORAGGIO A 2 ANNI DEL CASO DI UN SINGOLO DENTE ANTERIORE SUPERIORE



**RISULTATO 3:** Confrontando la protesizzazione dell'impianto completata entro 6 mesi dall'impianto e lo stato 2 anni dopo l'impianto, le densità ossee dell'impianto nelle aree prossimale centrale e distale centrale è rimasta stabile.

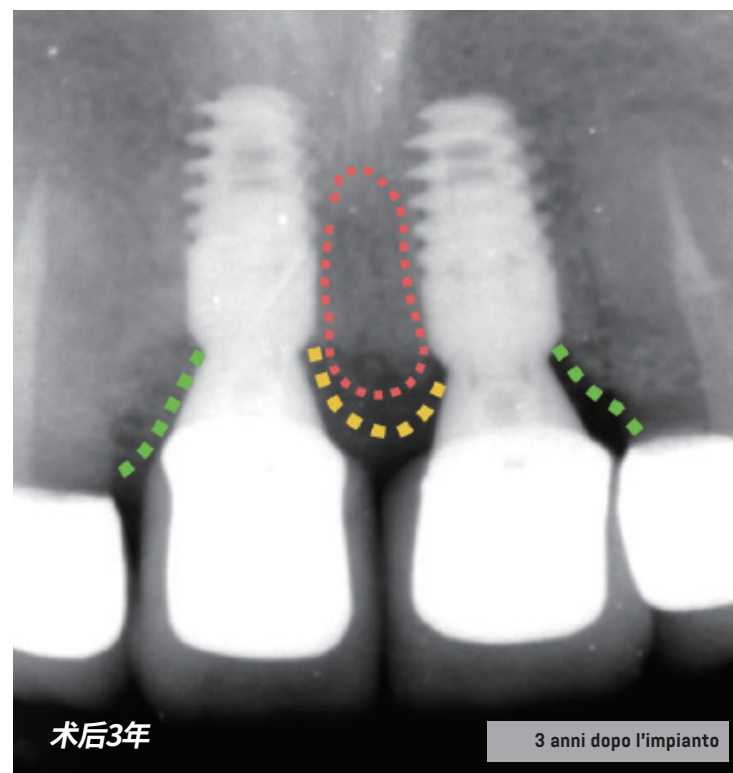
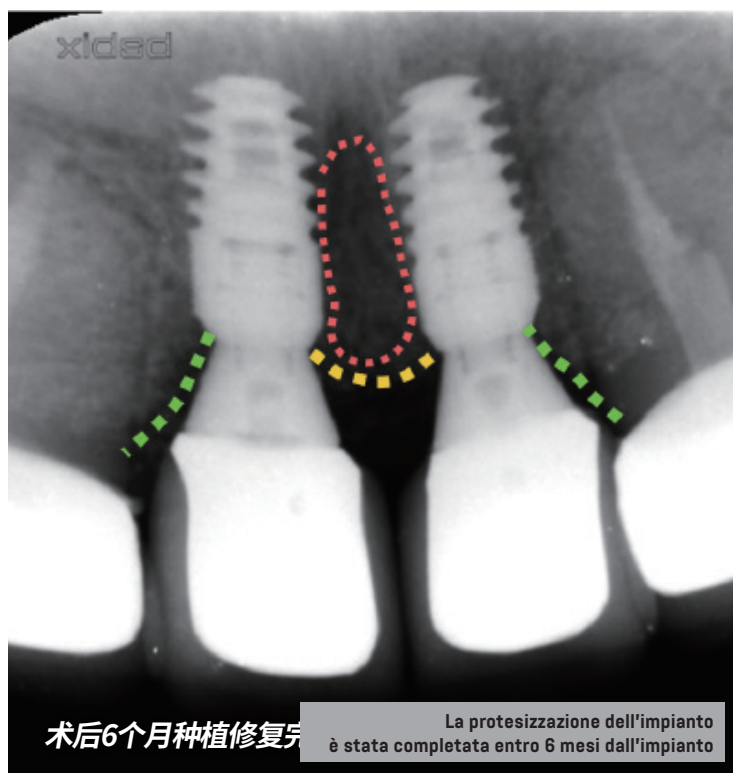
# MONITORAGGIO A 3 ANNI DEL CASO DI 2 DENTI ANTERIORI SUPERIORI



**RISULTATO 1:** Nel monitoraggio continuo a 3 anni dall'impianto, l'altezza ossea tra i due impianti ha mostrato un aumento progressivo.

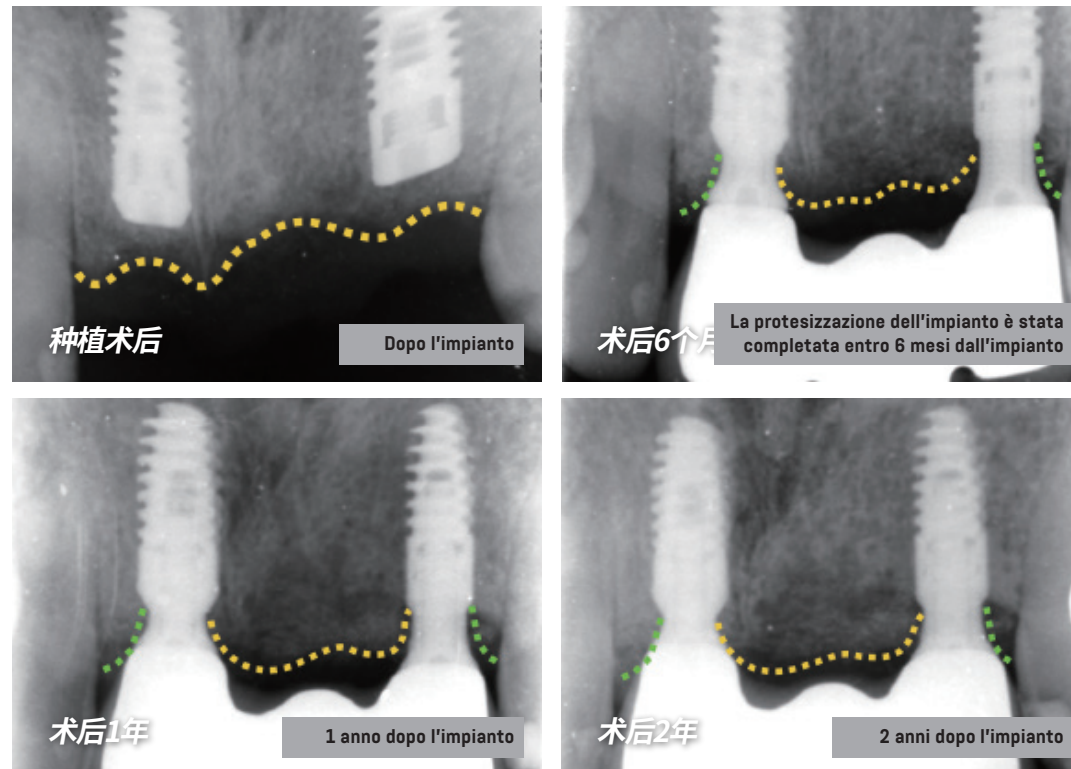
**RISULTATO 2:** Nel monitoraggio continuo a 3 anni dall'impianto, le altezze ossee dei 2 impianti nell'area distale centrale sono rimaste stabili.

# MONITORAGGIO A 3 ANNI DEL CASO DI 2 DENTI ANTERIORI SUPERIORI



**RISULTATO 3:** Confrontando la protesizzazione dell'impianto completata entro 6 mesi dall'impianto e lo stato 3 anni dopo l'impianto, la densità ossea tra i 2 impianti è aumentata in modo significativo.

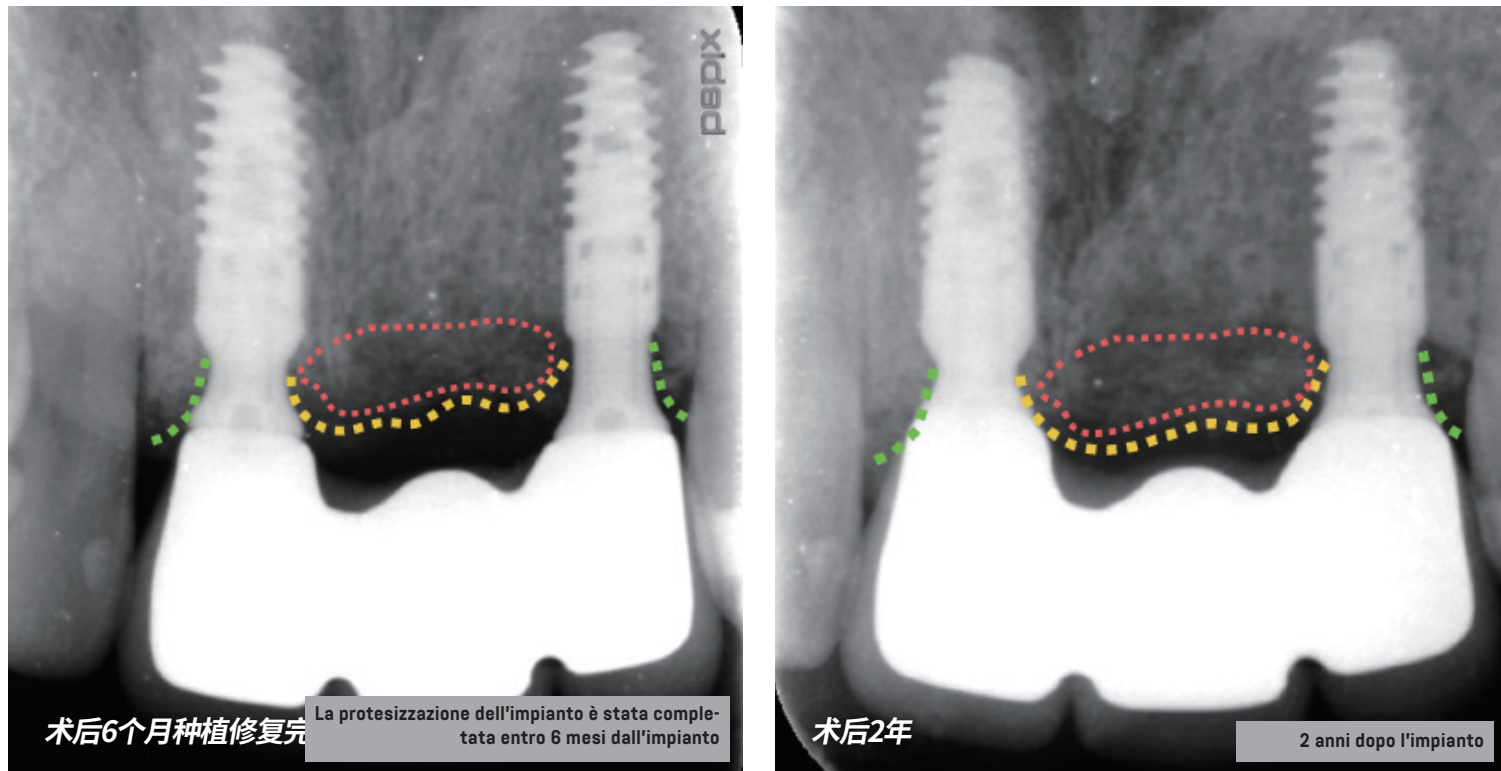
# MONITORAGGIO A 2 ANNI DEL CASO DI IMPIANTO IMMEDIATO DI UN DENTE ANTERIORE



**RISULTATO 1:** Nel monitoraggio continuo a 2 anni dall'impianto, l'altezza ossea tra i due impianti ha mostrato un aumento progressivo.

**RISULTATO 2:** Nel monitoraggio continuo a 2 anni dall'impianto, le altezze ossee dei 2 impianti nell'area distale centrale sono rimaste stabili.

# MONITORAGGIO A 2 ANNI DEL CASO DI IMPIANTO IMMEDIATO DI UN DENTE ANTERIORE



**RISULTATO 3:** Confrontando la protesizzazione dell'impianto completata entro 6 mesi dall'impianto e lo stato 2 anni dopo l'impianto, la densità ossea tra i 2 impianti ha mostrato un leggero aumento.