Rehabilitation des Kiefers mittels Sofortimplantation und Sofortversorgung

Digitaler Workflow

1

Catarina G. Rodrigues, DDS, M.Sc.

- 2016 Master der Dentalen Medizin an der Fakultät der Zahnmedizin, Universität Lissabon, PRT
- 2016 und 2017 Postgraduierten-Weiterbildung in Implantologie und Parodontologie, PRT
- 2019 Postgraduierten-Weiterbildung in Advanced Biomimetic Oral Rehabilitation, Instituto Superior de Ciências da Saúde-Norte, PRT
- 2020-2022 Master Ästhetische Zahnmedizin und Restaurative Zahnmedizin, Universitat Internacional de Catalunya, UIC Barcelona
- Training der digitalen Technologien wie IOS, digitaler Design-Software und 3D-Drucker
- Angestellt in White Clinic u. Clinica Dr. Luís Marques, Fachgebiet Ästhetik, Prothetik

- **catarinagr.cgr@gmail.com**

Raquel Bandeira, CDT

- 2016-2020 Zahntechnikerin mit Spezialisierung Keramik, August Bruguera's Lab & Dental Training Center, Barcelona
- KOL der MPF Brush Company

Manuel Duarte Marques, DDS



- 2016 Master der Dentalen Medizin an der Fakultät der Zahnmedizin, Universität Lissabon, PRT
- 2016 und 2017 Postgraduierten-Weiterbildung in den Fachbereichen Implantologie und Parodontologie, PRT
- 2019 Postgraduierten-Weiterbildung im Bereich Advanced Biomimetic Oral Rehabilitation, Instituto Superior de Ciências da Saúde-Norte, PRT
- Seit 2016 Zahnarzt in Oralchirurgischer Praxis (North Clinic/Clinica Dr. Luís Marques), Training Implantologie und Parodontologie

- **manuelduartemarques@hotmail.com**

2

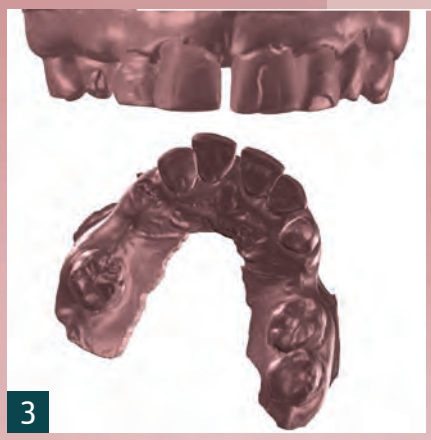

3

4

5

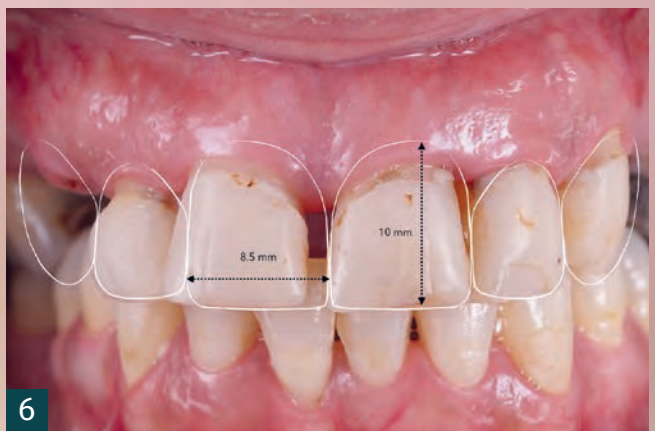

6

Der Erfolg jeder komplexen Zahnbehandlung hängt von einer angemessenen Diagnostik und Behandlungsplanung ab. Eine digitale Behandlungsplanung, ein prothetisches Backward Planning und eine geführte Implantatchirurgie können zur Verbesserung der Erfolgsraten und der Vorhersagbarkeit komplexer Rehabilitationen beitragen. Die mittels Digitaler Volumentomografie (DVT) gewonnenen 3D-Informationen über die Knochenanatomie des Patienten stellen dabei die Basis für die erfolgreiche Behandlungsplanung dar.

Vorgehen

Die DVT-Daten werden importiert und mittels einer entsprechenden Software für die Planung der Implantatpositionen verwendet. Anschließend erfolgt anhand der Planungsdaten die virtuelle Konstruktion der Bohrschablone für die geführte Implantatinsertion, die anschließend im 3D-Druck hergestellt und für die optimale Positionierung der Implantate verwendet wird. Der Einsatz einer 2D-Dental-CAD-Software ermöglicht dabei die Ausarbeitung eines gesichtsbezogenen digitalen Smile-Designs. Diese zweidimensionalen Daten können dann in eine 3D-CAD-Software importiert werden, um 3D-Mock ups und provisorische Sofortversorgungen zu konstruieren.

Vorteile der Sofortbelastung

Die Sofortbelastung implantatgetragenen Zahnersatzes stellt bei der Versorgung des zahnlosen Kiefers eine vorhersehbare Behandlungsoption dar, da sie zum Erhalt des periimplantären Weich- und Hartgewebes beitragen und eine schnelle Patientenversorgung unter ästhetischen und funktionellen Gesichtspunkten ermöglichen kann. Wichtige Vorteile des Einsatzes digitaler Technologien für die Planung und Ausführung der Implantatinsertion sowie der Interimsversorgung sind die höhere Genauigkeit und Präzision bei der Herstellung der

1 Frontalansicht bei zentrischer Okklusion präoperativ.

2 Präoperative Nahaufnahme des Patientenlächelns.

3 Bilddaten zum präoperativen Intraoralscan.

4 Virtuelle Simulation der prothetischen Rekonstruktion mittels der 2D-CAD-Software (Smile Cloud Biometrics; ADN3D Bioetch SRL).

5 Virtuelle Planung der Form und Position der Frontzähne nach den Vermessungskriterien …

6 … der Rot-Weiss-Ästhetik, geplant mit dem 2D-Facial-Smile-Design.

7

8

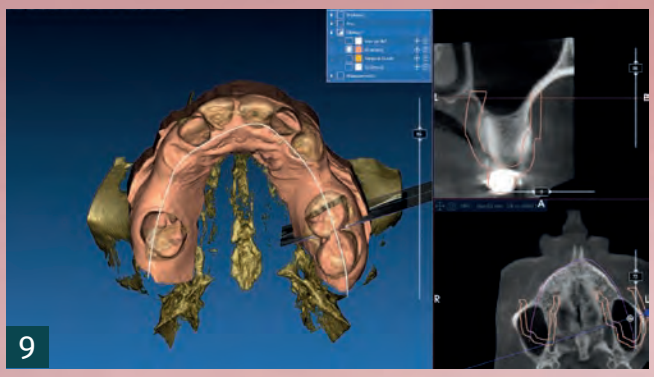

9

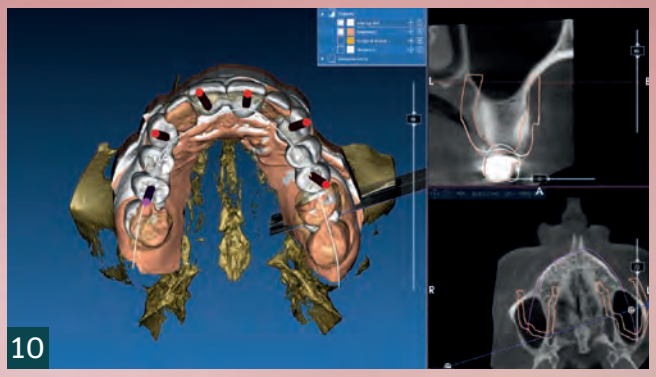

10

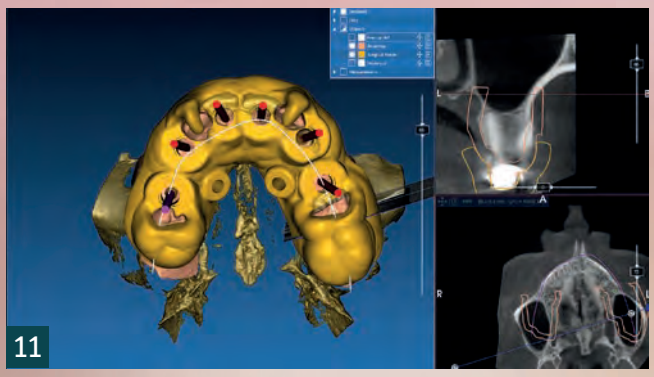

11

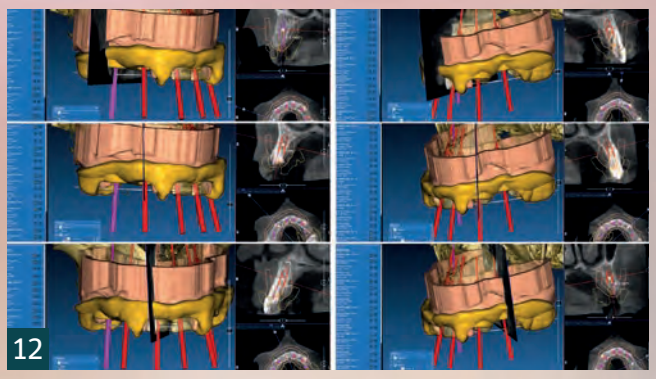

12

13

14

Gesamtrehabilitation, die geringe Invasivität und die optimale Weichgewebsausformung durch den provisorischen Zahnersatz.

Patientenfall

Die 40-jährige Patientin stellte sich in unserer Zahnarztpraxis vor und klagte insbesondere über Schwierigkeiten beim Essen und eine eingeschränkte Ästhetik im Oberkiefer-Frontzahnbereich (Abb. 1, 2). Die klinische und röntgenologische Untersuchung ergab eine beidseitige Schaltlücken-Situation im Oberkiefer-Seitenzahnbereich. Neben einer Fraktur des Zahnes 13 auf Gingivaniveau wurden insuffiziente Amalgam- und Komposit-Füllungen sowie kariöse Defekte diagnostiziert. Außerdem lagen erhöhte Sondierungstiefen und ein genera-

7 Frontalansicht des 3D-gedruckten Modells, welches anhand des diagnostischen Wax up erstellt wurde.

8 Frontalansicht des präoperativen Mock up nach Übertragung auf den Patienten, Prüfung der Planung des 2D-Facial-Smile-Designs.

9 Überlagerung der STL-Daten des präoperativen Intraoralscans mit den DVT-Daten in der Planungssoftware (RealGUIDE, 3DIEMME).

10 Digitale Planung der Implantate auf Grundlage der anatomischen Situation und der zuvor geplanten prothetischen Versorgung.

11 Nachdem die endgültigen Implantatpositionen festgelegt wurden, erfolgte ihre Übertragung in das Design der Bohrschablone.

12 Planung der Implantatpositionen.

13 Anpassung der Bohrschablone auf dem Modell.

14 Schonende Extraktion der nicht erhaltungswürdigen Zähne, um die Hart- und Weichgewebsdimensionen zu erhalten

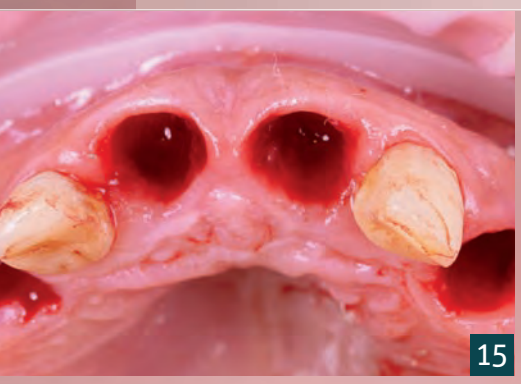
15

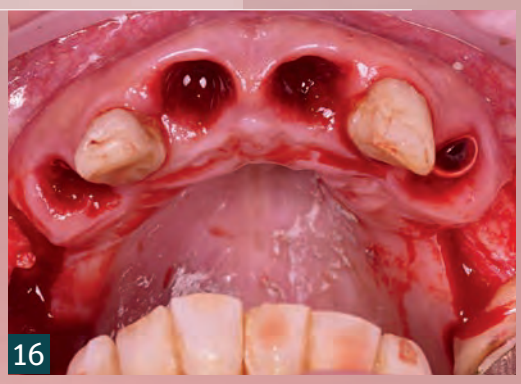
16

17

18

19

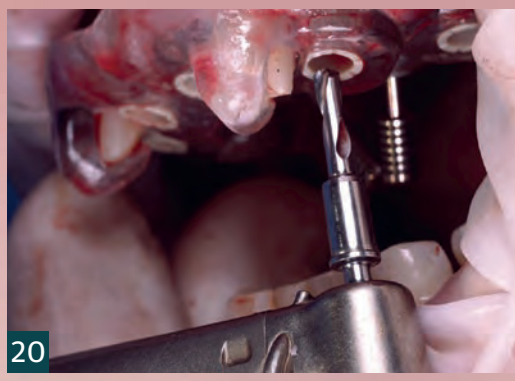
20

21

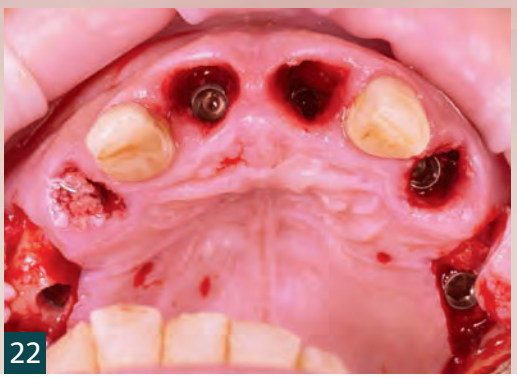
22

23

lisierter, röntgenologisch sichtbarer, horizontaler Knochenverlust vor.

Nach einer umfassenden Diagnostik wurde in Abstimmung mit der Patientin beschlossen, die Extraktion aller nicht mehr erhaltungswürdigen Oberkieferfront- und -seitenzähne, die Sofortimplantation von insgesamt acht Implantaten und die provisorische Sofortversorgung mit verschraubtem Zahnersatz aus Polymethylmethacrylat (PMMA) durchzuführen. Für die präoperative Diagnostik wurden Intraoralscans (Abb. 3), eine DVT sowie Intra- und Extraoralfotos (Abb. 4) angefertigt. Zusätzlich wurde ein digitales 2D-Facial-Smile-Design erstellt, welches die Planung der Position sowie der Form und Größe der Zähne für die zukünftige Interimsprothese ermöglichen sollte (Abb. 5, 6).

Anschließend wurde mithilfe einer 3D-CAD-Software ein digitales diagnostisches Wax up erstellt und mittels 3D-Druck in ein entsprechendes Modell übertragen (Abb. 7). Anhand des Modells wurde ein Silikonindex erstellt, der die Übertragung der Proberestaurationen aus Acrylkunststoff auf die Patientensituation und die 2D-Smile-Planung im Mund des Patienten mittels eines Mock up ermöglichen sollte (Abb. 8). Nach Anpassung und Abstimmung der Form und Ästhetik der Frontzähne wurden alle dreidimensionalen Daten (DVT, präoperativer Intraoralscan und 3D-Mock up) in eine Software importiert (Abb. 9) und für die Planung der Implantatposition und die Herstellung der Bohrschablone verwendet (Abb. 10-12). Im vorliegenden Patientenfall war eine größtenteils vollnavigierte Implantatinsertion vorgesehen. Spezielle, an das

15 Die Zähne 12 und 22 wurden zunächst zur Stabilisierung der Bohrschablone belassen.

16 Im Bereich der Prämolaren der Quadranten wurde ein Full thickness-Flap nach bukkal mobilisiert, um die Weichgewebsdicke zu erhöhen.

17 Überprüfung der intraoralen Passung und Stabilität der Bohrschablone.

18 Zusätzliche Stabilisierung der Bohrschablone über palatinale Fixationsschrauben.

19 Schablonengeführte Implantatbohrung mittels des C-Guide-Bohrers ...

20 ... für C-Tech-Implantate (C-Tech Implant, Bologna).

21 Schablonengeführte Implantatinsertion (Esthetic Line implants, C-Tech Implants).

22 Okklusalansicht nach Insertion der voll-navigiert inserierten, sechs anterioren Implantate.

23 Kontrolle: Die Markierungen auf dem Übertragungspfosten stimmen mit den chirurgischen Führungshülsen überein.

24

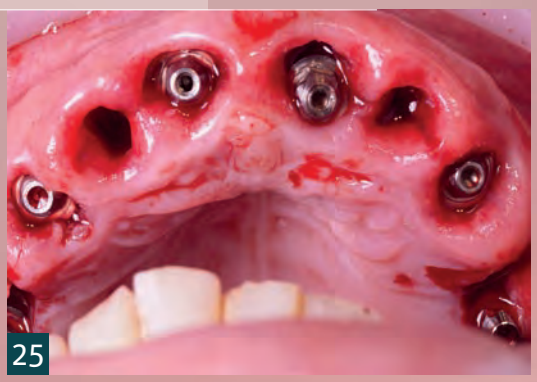
25

26

27

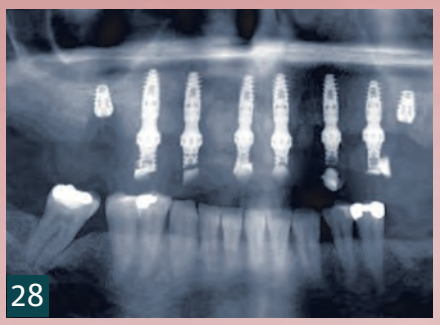
28

29

30

31

Implantatsystem angepasste Führungshülsen wurden daher in die Bohrschablone integriert (Abb. 13).

Die Stabilisierung der Bohrschablone erfolgte zahngestützt auf den Zähnen 16, 12, 22, 26 und 27 sowie mittels zweier palatinaler Knochenschrauben, für welche zwei Schraubenkanäle in die Bohrschablone integriert worden waren. Die Implantataufbereitung erfolgte zunächst voll-navigiert in den Extraktionsalveolen der Zähne 13, 11, 21, 23 ohne Aufklappung und in regio 15 und 25 unter Bildung eines Mukoperiostlappens. Nach Insertion der sechs Standardimplantate im Frontzahnbereich wurde die Bohrschablone entfernt und anschließend erfolgte die Extraktion der Zähne 16, 12, 22, 26 und 27 (Abb. 14-25). Die Insertion der beiden kurzen Implantate wurde in regio 16 und 26 nach Entfernung der Seitenzähne freihändig durchgeführt. Alle Implantataufbereitungen erfolgten nach dem empfohlenen Bohrprotokoll des Herstellers. Der provisorische Zahnersatz (Abb. 26) wurde über Abutments auf die sechs anterioren Implantate verschraubt und sofortbelastet (Abb. 27). Ein postoperatives Röntgenbild wurde angefertigt (Abb. 28). Die Patientin ist mit ihrer neuen Versorgung ästhetisch und funktionell sehr zufrieden (Abb. 29-31).

Abrechnungstipps zu dieser Publikation
DZR | Blaue Ecke

24 Okklusalansicht der finalen Implantatposition in apikokoronaler Richtung (subkrestale Positionierung der Implantate!).

25 Platzierung der Multi Unit-Abutments.

26 Provisorischer Zahnersatz aus PMMA.

27 Situation nach Einsetzen des provisorischen Zahnersatzes mit gutem postoperativen Weichgewebszustand.

28 Postoperative Kontroll-Übersichtsröntgenaufnahme.

29 Intraorale Situation eine Woche nach dem Eingriff mit einer ...

30 ... komplikationslosen Einheilung und einem guten Weichgewebszustand.

31 Vergleich der Patientensituation vor (links) und eine Woche nach dem Eingriff (rechts).