Extracción de un segundo premolar superior izquierdo fracturado, colocación de implante convencional con injerto óseo y carga inmediata de una corona provisional. Restauración final con análisis oclusal digital mediante el uso de T-Scan: informe del caso

Dr. Fabrizia Luongo, Doctor en cirugía dental, MS, Periodoncista, Roma, Italia

Introducción

La evolución de la odontología digital y el desarrollo de un flujo de trabajo digital se han centrado en la planificación digital mediante el uso de exploración por tomografía computarizada de haz cónico (CBCT) y en el uso de herramientas de restauración digitales para combinar archivos en formato definido por el protocolo de intercambio de imágenes médicas DICOM (Digital Imaging Communication in Medicine) y .stl (estereolitografía) para planificar, colocar y restaurar implantes virtualmente antes de utilizar el plan elaborado para tratar a los pacientes. Las ventajas que se derivan de esta metodología son la reducción del tiempo de atención al paciente en la silla, resultados estéticos de alta precisión y predecibles, habitualmente con restauraciones provisionales disponibles en el momento de la cirugía y, en consecuencia, altos niveles de satisfacción del paciente. La exploración intraoral para crear "impresiones virtuales" digitales también adquiere cada vez mayor presencia en el mercado, guardándose la información en el formato de archivo .stl, que puede importarse en software CAD/CAM (diseño asistido por ordenador y fabricación asistida por ordenador) para diseñar y fabricar una restauración dental (mediante fresado o impresión 3D). El uso de tecnología digital en el análisis oclusal y el ajuste del implante dental restaurado representan aspectos que en ocasiones se pasan por alto. El siguiente caso práctico examina la gestión oclusal de un implante colocado convencionalmente.

Figura 1a

Figura 1b

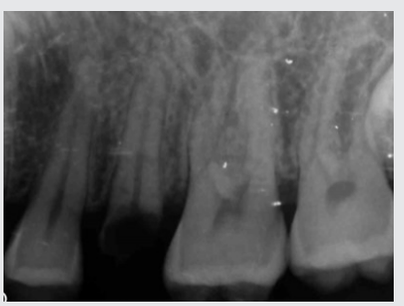

Figura 1c

Caso práctico

Un paciente de 36 años de edad se presentó con un segundo premolar superior izquierdo fracturado.
Se elaboró un plan de tratamiento que incluye la extracción de la raíz, la colocación de un implante convencional y el uso de un sustituto de implante óseo. Por diversos motivos, se eligió un implante C-Tech (C-Tech, Bolonia, Italia) Esthetic Line (EL) como el implante más idóneo en este caso. Estos motivos incluyen un protocolo de inserción subcrestal y un diseño de rosca modulada que permite el mantenimiento óseo en la cabeza del implante, mayor contacto entre el hueso y el implante en la parte intermedia del implante y un diseño apical agresivo para conseguir una estabilidad primaria adecuada. De esta manera, el implante también resulta idóneo para realizar su colocación inmediata después de la extracción de la pieza dañada. El implante también incorpora una conexión cónica cono-morsas, hombro biselado y un diseño de cambio de plataforma que contribuyen a minimizar y evitar la pérdida ósea.

Figura 2a

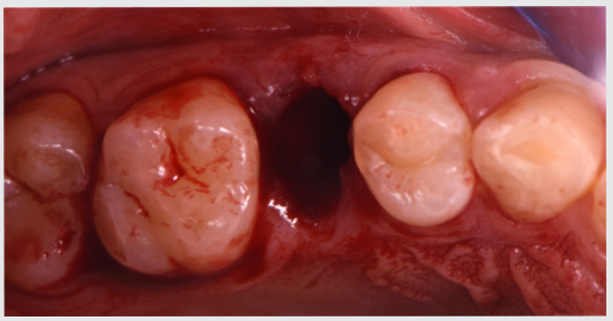

Figura 2b

Técnica quirúrgica

Se realizó la extracción de la raíz de manera cuidadosa. A continuación, se preparó la zona de acuerdo con las directrices de los protocolos quirúrgicos de C-Tech: uso secuencial de un taladro localizador, piloto y taladros de profundidad para crear la osteotomía adecuada.

Figura 3. Preparación de la osteotomía

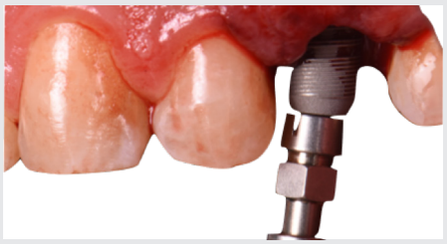

Figura 4. Colocación del implante

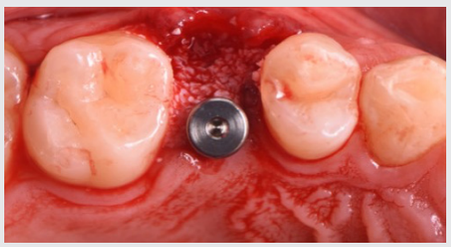

Figura 5. Implante con pilar y sustituto de implante óseo

Figura 6. Corona provisional colocada, dos horas después de la cirugía

Figura 7. Cuerpo de exploración PEEK

Figura 8. Escáner intraoral

Figura 9. Impresión digital

Figura 10. Restauración definitiva en el modelo

Figura 11. Restauración definitiva en la boca del paciente

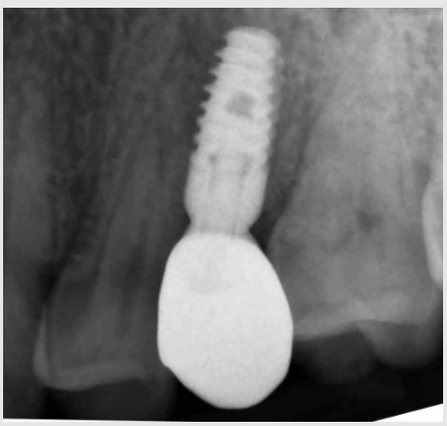

Figura 12. Radiografía periapical del implante con restauración permanente

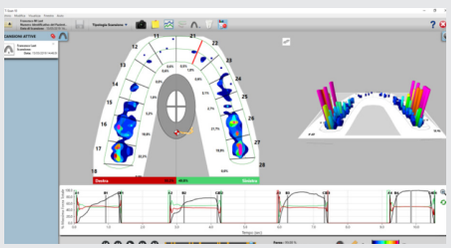

Figura 13. Imágenes de T-Scan que ilustran fuerzas oclusales, ubicación y sincronizaciones

En este caso, se seleccionó el implante EL de 4,3 mm, con una longitud de 11 mm. Una vez colocado, el implante presentaba una estabilidad primaria adecuada y, por lo tanto, resultaba idóneo practicar su carga inmediata. Se enroscó un pilar de cicatrización en el implante y se rellenó el espacio entre el implante y el hueso alveolar con un sustituto de implante óseo adecuado, BioOss (Geistlich, Wolhusen, Suiza). A continuación, el paciente pasó consulta con un prostodoncista para que tomara una impresión convencional después de la cirugía, con el propósito de fabricar en el mismo día una corona provisional de resina. Dos horas más tarde, se aplicó la corona al paciente. La corona provisional permaneció in situ durante un periodo de cuatro meses. Una vez transcurrido este tiempo, se retiró la corona provisional y se colocó un cuerpo de exploración C-Tech PEEK en la parte superior del implante para registrar la impresión digital mediante el uso del escálamo intraoral Carestream CS 3600 (Carestream Dental LLC, Atlanta, Estados Unidos). A continuación, se procedió a la fabricación y colocación de una restauración de zirconia/porcelana en una base de titanio de grado 5 en el paciente. Una vez colocada la restauración definitiva, se practicó un ajuste de alta precisión de la oclusión mediante el uso de la solución de análisis oclusal digital T-Scan (Tekscan Inc., Boston, Estados Unidos). La ventaja de un análisis digital de la oclusión con respecto a un papel de contactos oclusales convencional consiste en que permite identificar de una manera extremadamente precisa la fuerza, la sincronización y la ubicación. Esta ventaja resulta muy útil en odontología de implantes, ya que puede ajustarse la oclusión para asegurar que los dientes naturales circundantes con el ligamento periodontal absorban las fuerzas de mordedura, minimizándose las fuerzas ejercidas sobre el implante.

Conclusión

Los desarrollos en odontología digital se han centrado en la planificación de los casos y en la colocación de implantes virtuales, lo que permite aplicar soluciones de cirugía guiada mediante la selección de la posición óptima para una restauración dirigida con implantes. Los protocolos convencionales de colocación de implantes se mantienen como opciones válidas; la posición en la que se colocará el implante representa un factor determinante para la elección de la técnica. Un ámbito del flujo de trabajo de la odontología digital que recibe cada vez más atención es el análisis digital oclusal y la gestión posterior de la oclusión con implantes. El diagnóstico a largo plazo de una restauración con implante mejora si el implante puede protegerse frente a una carga oclusal excesiva.