Primary stability of the implants was excellent, so scan bodies were placed on top of each implant and a digital impression was recorded using the Carestream CS 3600 intraoral scanner (Carestream Dental LLC, Atlanta, USA).

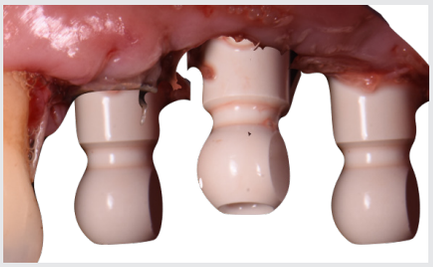

Figure 11 C-Tech PEEK scan bodies on implants

Figure 12 Digital impression

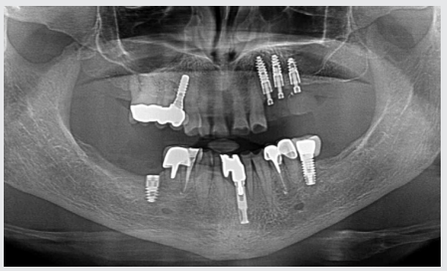

Figure 13 OPG post implant placement

The provisional bridge was seated onto the implants and the occlusion adjusted. The provisional remains in function as at time of writing whilst the third phase of the treatment, the rehabilitation of the anterior maxilla continues. Once this is completed the definitive bridge will be fabricated and treatment concluded.
Figures 14a & 14b Provisional bridge in place.

Figure 14a

Figure 14b

Conclusion

Navigated surgery provides guidance for accurate osteotomy preparation and as there is no surgical guide also allows for maximum irrigation of the implant site. Moreover, clear direct vision of the surgical site allows the clinician the freedom to adjust the original plan if necessary. The planning software which can incorporate both DICOM and .stl files, allows the clinician to formulate an optimal restorative led treatment plan taking account of the available anatomy to deliver the best prosthetic solution. The real time verification of drill angle and axis ensures correct placement of the implant which is imperative for an optimal restoration. The use of modern digital technologies coupled with an appropriate well-designed implant allows greater precision and, in this case, a fixed provisional restoration can be placed at time of surgery.

Inserimento di un impianto C-Tech Esthetic Line mediante l'approccio di chirurgia guidata - Case Report

Dott.ssa Fabrizia Luongo, Dottorato in Odontoiatria, Laurea Magistrale, Parodontologa, Roma, Italia

Introduzione

Negli ultimi anni sono stati fatti notevoli passi avanti nell'implantologia dentale che ha visto, nella progettazione di impianti dentali, l'introduzione di profili di filetto sofisticati che portano a una migliore stabilità primaria. Al contempo queste nuove geometrie aiutano a preservare la corticale ossea grazie alle capacità di platform-switching, progettate, ancora una volta, per ridurre la perdita ossea. Tutto questo, unito a un miglioramento delle connessioni impianto-protesi, come la connessione conica cone-morse, porta a una buona prognosi a lungo termine e a un buon risultato estetico.
Contemporaneamente a questa evoluzione nella progettazione degli impianti ci sono stati notevoli progressi nelle tecnologie digitali nel campo dell'odontoiatria. Questi progressi digitali includono la TAC Cone Beam abbinata a software specifici per la progettazione in 3D, la tecnologia per la chirurgia computer assistita, la scansione intraorale in 3D per creare un'"impronta dentale digitale" e le tecnologie di stampa in 3D. Queste tecnologie digitali consentono di ridurre al minimo il numero di appuntamenti richiesti in un protocollo di trattamento tradizionale, oltre a garantire una maggiore accuratezza e saranno oggetto del presente caso di studio.

Case Study

Una paziente, donna di 71 anni, presentava numerosi problemi odontoiatrici. Si è deciso di suddividere la cura in tre fasi. La prima fase riguardava i problemi nei quadranti 1 e 3, la seconda fase è l'oggetto del presente caso di studio, che prende in considerazione solo il trattamento dell'impianto difettoso sul 24. Il caso è in corso e, nel momento in cui si scrive, si stanno trattando i problemi sulla dentatura anteriore della paziente (fase 3).

Figura 1 Situazione iniziale della paziente

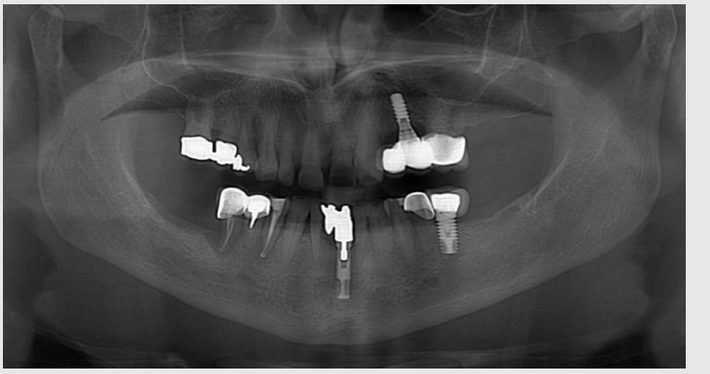

Figura 2 Ortopantomografia preoperatoria

Quando è iniziata la seconda fase del piano di cura, l'impianto sul 24 era fratturato, quindi l'intervento iniziale è consistito nella rimozione del segmento integrato rimanente dell'impianto mediante un trapano molto sottile.

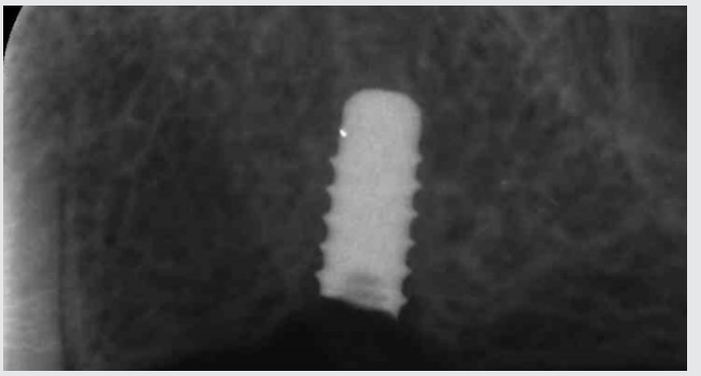

Figura 3 Radiografia dell'impianto fratturato

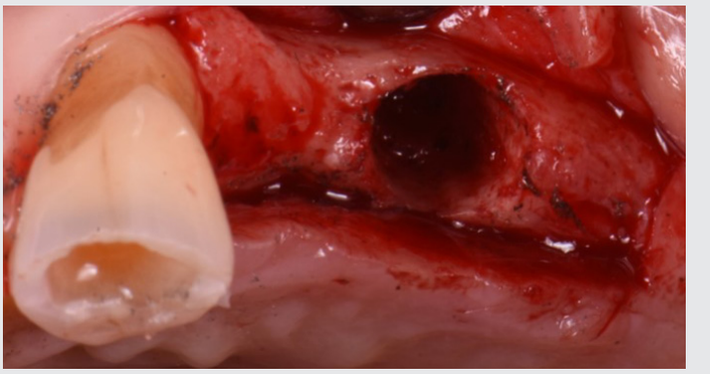

Figura 4 Sito chirurgico dopo la rimozione della porzione apicale dell'impianto fratturato

Figura 5a

Figura 5b

Figura 5c

Si è deciso di utilizzare il sistema di navigazione dinamica Navident (ClaroNav, Toronto, Canada) per assistere nella pianificazione e nell'inserimento degli impianti per riabilitare il quadrante 2. La navigazione dinamica, come la chirurgia guidata, si avvale della TAC Cone Beam per ottenere immagini tridimensionali che possono essere importate su un software di pianificazione in formato Digital Imaging Communication in Medicine (DICOM). La navigazione dinamica è diversa dal più tradizionale sistema di chirurgia guidata perché si utilizzano trapani standard e non la dima acrilica per eseguire l'intervento, consentendo una verifica e una convalida "in tempo reale" dell'accuratezza della posizione del trapano rispetto al sito implantare pianificato. Si effettuano tre passaggi per consentire al software di rilevare in maniera dinamica il trapano e la mandibola del paziente: "TAC, pianificazione e inserimento". La paziente è stata sottoposta a una TAC Cone Beam ed è stata realizzata una ceratura diagnostica digitale o analogica. I due file (DICOM e .stl della ceratura diagnostica) sono stati inseriti su un software specifico e il piano di cura è stato creato mettendo insieme la posizione ideale dell'impianto per ottenere un risultato protesico ottimale e i dati anatomici reali.
La ceratura diagnostica è stata inoltre utilizzata per realizzare una protesi provvisoria in resina da inserire subito dopo l'intervento.
L'intervento è stato eseguito in anestesia locale e sedazione cosciente. Prima dell'intervento sono stati impostati i parametri del software di navigazione e sono stati applicati i protocolli adeguati per regolare sia l'asse che le punte del trapano.

Figura 6 Regolazione del trapano sul software di navigazione

Figura 7 Trapano nel supporto Navident

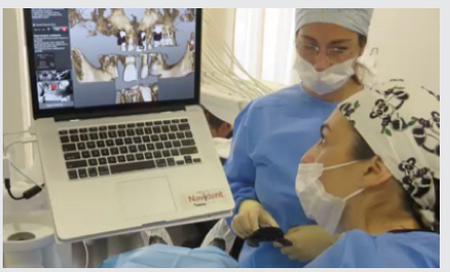

Figura 8 Software di navigazione in uso durante l'intervento

Il sistema implantare C-Tech (C-Tech, Bologna, Italia) Esthetic Line (EL) è stato scelto per questo caso per svariati motivi. Il profilo del filetto dell'impianto era importante perché è progettato per adattarsi a diverse strutture ossee per tutta la lunghezza dell'impianto. Il micro-filetto alla testa dell'impianto
è progettato per la preservazione dell'osso corticale, mentre sotto quest'ultimo il filetto consente un maggiore contatto osso-impianto con un apice aggressivo che facilita l'inserimento immediato e il raggiungimento di una buona stabilità primaria. Il design platform-switching, così come il sistema di connessione conica cone-morse aiutano inoltre a prevenire la perdita ossea. È stato seguito il protocollo di trapanatura per il sistema C-Tech Esthetic Line, verificando la profondità e l'angolatura del trapano sul monitor invece che nella bocca, una tecnica innovativa perfezionata grazie a un processo di apprendimento sostenuto dalla formazione. Un vantaggio della chirurgia computer assistita rispetto alla chirurgia guidata tradizionale è che l'assenza della dima chirurgica garantisce una buona irrigazione del sito implantare. Una volta completate le osteotomie, tre impianti EL da 3,5mm di diametro sono stati inseriti sotto cresta sul 24, 25 e 26, con lunghezze rispettivamente di 13mm, 11mm e 9mm.

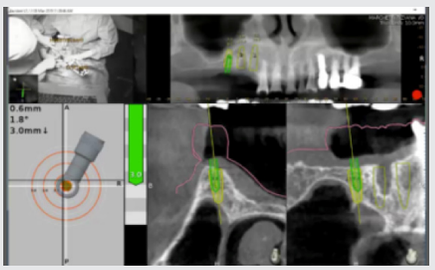

Figura 9 Il software Navident mostra come si presenta l'osteotomia "in tempo reale"

Figura 10a Impianto C-Tech EL

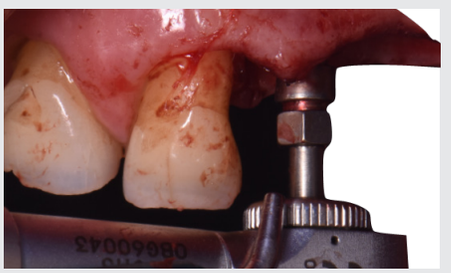

Figura 10b Inserimento dell'impianto

La stabilità primaria degli impianti era eccellente, quindi sono stati posizionati i corpi di scansione sopra ogni impianto ed è stata presa l'impronta dentale digitale utilizzando lo scanner intraorale Carestream CS 3600 (Carestream Dental LLC, Atlanta, USA).

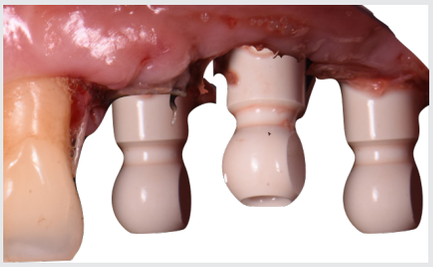

Figura 11 Corpi di scansione in PEEK C-Tech sugli impianti

Figura 12 Impronta dentale digitale

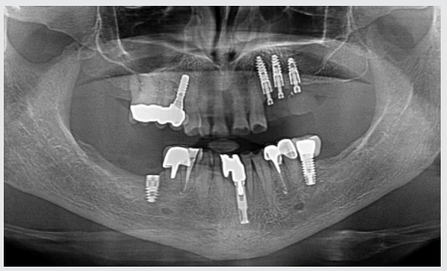

Figura 13 Ortopantomografia dopo l'inserimento dell'impianto

Il ponte provvisorio è stato posizionato sugli impianti e l'occlusione è stata adattata. La protesi provvisoria è ancora in funzione nel momento in cui si scrive, mentre la terza fase della cura, la riabilitazione della mascella anteriore, continua. Una volta completata, sarà realizzato il ponte definitivo e il trattamento sarà concluso.

Figura 14a

Figura 14b

Conclusioni

La chirurgia computer assistita offre assistenza per una preparazione accurata all'osteotomia e, non essendoci una dima chirurgica, consente la massima irrigazione del sito implantare. Inoltre la visione diretta e chiara del sito chirurgico lascia al medico la libertà di apportare eventuali modifiche al piano originario, ove richiesto. Il software di progettazione che può includere sia file DICOM che .stl consente al medico di formulare un piano di cura protesico ottimale, tenendo conto dell'anatomia disponibile per offrire la migliore soluzione protesica. La verifica in tempo reale dell'angolazione e dell'asse del trapano garantisce il corretto inserimento dell'impianto, requisito indispensabile per una riabilitazione protesica ottimale. L'utilizzo delle moderne tecnologie digitali, unito a una progettazione adeguata dell'impianto, consente una maggiore precisione e, in questo caso, può essere inserita una protesi provvisoria fissa al momento dell'intervento.